Copyright by Quintessenza
Not for Publication

# Indice

653 *Editoriale*
**I gruppi di outcome fondamentali e perché dovremmo utilizzarli**
*Satheesh Elangovan*

657 **Trattamento di recessioni gengivali mascellari con tecnica del tunnel modificato avanzato coronalmente in combinazione con una matrice di collagene volumetricamente stabile: una serie prospettica di casi con follow-up di 12 mesi**

*Navid Jalilvand*
*Dimitrios Kasapoudis*
*Ersin Altun*
*Ghazal Aarabi*
*Sahar Hajilou*
*Thomas Beikler*

667 **Concetto terapeutico modificato a due zone per impianti singoli immediati con aumento di osso e tessuti molli: relazione tecnica con tre casi**

*Jonathan H. Do*

677 **Procedure di preservazione della cresta alveolare con innesto osseo liofilizzato: risultati istologici in uno studio di coorte**
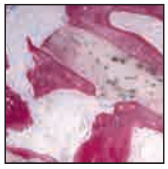
*Giovanna Iezzi*
*Nicola Alberto Valente*
*Eugenio Velasco-Ortega*
*Adriano Piattelli*
*Alexandre Perez*
*Emira D'amico*
*Antonio Barone*

689 **Rialzo del seno mascellare con xenoinnesto di apatite suina: studio prospettico su una serie di casi**
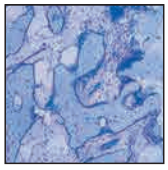
*Carlo Maria Soardi*
*Francesco Cavani*
*Barbara Soardi*
*Davide Zaffe*
*Hom-Lay Wang*

701 **Il protocollo di decontaminazione e riparazione promuove risultati positivi negli impianti affetti da perimplantite: una serie di casi su uomo**

*Marcos Ribeiro Sallé*
*Daniel Deluiz*
*Paul Fletcher*
*Monike F. Santoro*
*Eduardo M. B. Tinoco*

709 **Riattacco di frammento dentale: caso clinico di frattura dentale non complicata con follow-up di 4 anni**

*Khalid S. Almulhim*
*Luana Oliveira-Haas*

717 **Approccio VISTA in combinazione con un derivato della matrice dello smalto, un osso cortico-midollare e un innesto di tessuto connettivo per la chirurgia dei difetti parodontali: una serie di casi**

*Snježana Pohl*
*Mia Buljan*



Copyright by QUINTESSENZA EDIZIONI s.r.l. Tutti i diritti sono riservati.
È severamente vietata ogni tipo di riproduzione, copia, duplicazione, traduzione e trasmissione elettronica.

Copyright by Quintessenza
Not for Publication

727 **Valutazione comparativa della tecnica a tunnel subperiostale mediante incisione vestibolare (VISTA) con e senza fibrina ricca di piastrine per il trattamento delle recessioni gengivali nella regione anteriore del mascellare**

*Tejaswi Boddu*
*Vinathi Reddy Kankara*
*Krishnanjeya Reddy Pathakota*
*Preeti Krishnan*
*Aravinda Basireddy*
*K. V. Sheethi*

737 **La nuova generazione di impianti sottoperiostei per il trattamento del paziente con arcate dentali atrofiche: revisione della letteratura e due casi clinici**

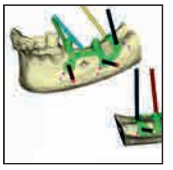

*Ernesto Vatteroni*
*Ugo Covani*
*Giovanni B. Menchini Fabris*

745 **Influenza della posizione crestale dell'impianto e del collo liscio sul livello osseo marginale: un'analisi radiografica retrospettiva a 2 anni**

*Roger Matar*
*Nada Naaman*
*Safa Mansour*
*Michel Karouni*
*Fares Akl*
*Hadi Antoun*

755 **Revisione della vascolarizzazione intraorale e implicazioni sul design delle incisioni della chirurgia parodontale e implantare**

*Amanda Rodriguez*
*Diego Velasquez*
*Hsun-Liang Chan*



Copyright by QUINTESSENZA EDIZIONI s.r.l. Tutti i diritti sono riservati.
È severamente vietata ogni tipo di riproduzione, copia, duplicazione, traduzione e trasmissione elettronica.